# КЛИНИЧЕСКИЕ ПРИЗНАКИ И ИЗМЕНЕНИЯ МОРФОЛОГИИ ЭРИТРОЦИТОВ ПРИ СПОНТАННОЙ ИНВАЗИИ СОБАК *BABESIA CANIS*

***Шабулдо А. И.*, Панова О.А.**, Гламаздин И.Г.******
*ФГБОУ ВПО Московский государственный университет пищевых производств
**ФГБНУ «Всероссийский НИИ фундаментальной и прикладной паразитологии животных и растений им. К.И.Скрябина»
***ФГБОУ ДПОС Российская академия кадрового обеспечения агропромышленного комплекса

Введение. Пироплазмоз собак регистрируется в городских ветеринарных клиниках достаточно часто, причем вероятность острого течения болезни с летальным исходом высока. Пик болезни наблюдается в конце весны – начале лета (86%), осенью регистрируется незначительный подъем кривой в графике встречаемости пироплазмоза и достигает 14%. Переносчиками *Babesia canis* являются клещи, которые могут пассивно мигрировать в города на животных и поселяться в лесопарковой зоне или даже на территории бульваров мегаполиса [1, 3].

Таким образом, в городах на протяжении всего года собака может заразиться данным видом кровепаразитов, что приводит к необходимости постоянного контроля над бабезиозом.

Целью наших исследований являлось изучение клинических параметров зараженных собак и описание морфологических характеристик эритроцитов крови.

Материалы и методы. Всего было исследовано 20 собак, спонтанно зараженных пироплазмозом, подтвержденным микроскопией мазков крови. Причем животные были обоих полов и возрастом от 6 месяцев до трех лет.

В качестве материала для исследования брали капли периферической крови из кровеносных сосудов ушной раковины или когтя. Готовили тонкие мазки крови. Сушили. Для закрепления материала на стекле высушенный мазок сразу подвергали фиксации. Окраску производили по Романовскому-Гимза и быстрой технике – Diff Quik.

При окраске по методу Романовского-Гимза, мазки фиксировали чистым метиловым спиртом 3 минуты. Рабочий раствор красителя готовили из расчета 1-2 капли на 1 мл воды, pH 7,0-7,2, непосредственно перед окрашиванием. Мазки погружали в краситель на 10-20 минут, затем тщательно промывали проточной водой, сушили.

Исследования окрашенных препаратов проводили на фазово-контрастных световых микроскопах в иммерсионной системе Unico серии G304 и Leica DM6000 Microsystems (с увеличением × 1000). При окрашивании крови данными методиками эритроциты окрашиваются в розовый цвет, протоплазма лейкоцитов окрашивается в синие цвета, а ядра в разные оттенки красно-фиолетового цвета.

Результаты и обсуждение. Нами были зарегистрированы следующие клинические признаки бабезиоза собак: повышение температуры, лихорадка – 100%, гемоглобинурия – 70%, повышение пульса – 60%, тахикардия – 50%, анорексия – 40%, респираторные расстройства – 20%, нервные расстройства – 20%, анурия – 10%.

Изменение морфологии эритроцитов проявлялось в изменении их величины, формы, интенсивности и характера окрашивания, а также наличием внутри них патологических включений. Говорить о том или ином изменении морфологии можно, исследуя окрашенные мазки крови с помощью иммерсионной системы микроскопа.

Как видно из рис. 1 у больных собак в сосудистой крови помимо нормоцитов, появляются эритроциты различной величины: микроциты – эритроциты меньше обычного эритроцита, макроциты – эритроциты больше нормоцита и самые крупные – мегалоциты.

На рис. 2 показан пойкилоцитоз – эритроциты собаки имеют различную форму: овальную, звездчатую грушевидную или вообще неопределенную. Края таких эритроцитов неровные, зубчатые или гофрированные.

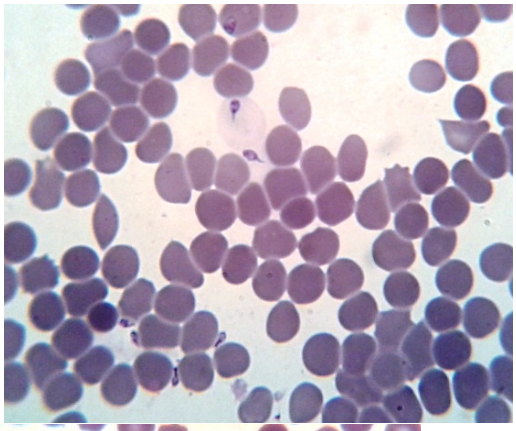

**Рис.1 Анизоцитоз эритроцитов собаки и кровепаразиты Х 800**

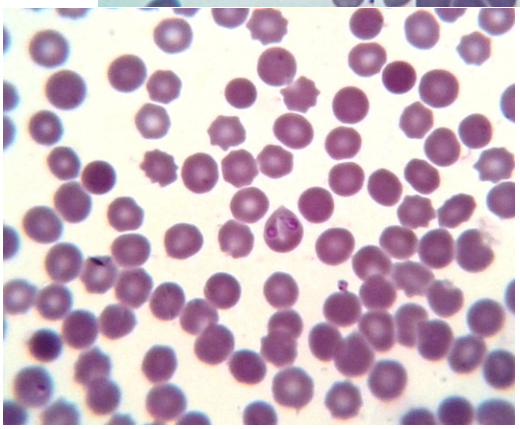

**Рис. 2 Пойкилоцитоз эритроцитов и кровепаразиты Х 800**

По нашему мнению, эритроциты ненормальных размеров возникают из соответствующих материнских клеток – макро- и микроэритробластов. Однако в случаях поражения эритроцитов бабезиями, в результате деления

паразитов и их миграции происходит как бы «набухание» нормоцитов и снижение концентрации различных веществ в цитоплазме. Сильный анизоцитоз всегда связан с дегенеративными изменениями эритропоэтической системы. Интенсивность окраски эритроцитов зависит от количества, содержащегося в них гемоглобина. В норме эритроциты в мазке розового цвета, в центре менее интенсивно окрашены. Если в эритроците содержание гемоглобина понижено, эритроцит окрашивается бледно, что провоцирует гипохромию и клинически проявляется анемией больных бабезиозом собак.

Изменение формы эритроцитов (пойкилоцитоз), по нашему мнению, можно рассматривать, как дальнейшую дегенеративную ступень развития патогенеза. Пойкилоцитоз по сравнению с анизоцитозом развивается при более тяжелых анемиях и септических заболеваниях. Также данное изменение как физиологическая норма регистрируется у здорового молодняка коз, а также может являться следствием неправильного приготовления мазков [2, 4].

Из всего вышеизложенного следует, что при бабезиозе собак часто развиваются анемии, в крови наблюдаются регенеративные и дегенеративные изменения морфологии клеток. И первые, и вторые имеют градации, по которым можно судить о степени поражения кроветворного аппарата и о тяжести болезни. Среди дегенеративных изменений эритроцитов при бабезиозе наименее значительным является анизоцитоз, а наиболее патогенным является пойкилоцитоз.

Мы считаем, что классическими клиническими признаками бабезиоза собак являются потеря аппетита, апатия, лихорадка (повышение температуры тела до 41- 42$^0$С), анемия, желтушность, гемоглобинурия, тяжелое дыхание, тахикардия, быстрая утомляемость. Однако перечисленные признаки болезни не всегда выявляются при обследовании больных собак. Во многих случаях болезни обнаруживают парезы конечностей, признаки анемии, мышечную слабость, анорексию и другие неспецифические признаки.

По нашему мнению для оценки течения болезни и восстановительного периода после терапии необходимо проводить морфологическую оценку эритроцитов.

Литература: 1. Георгиу Х., Белименко В.В., Христиановский П.И. //Ветеринарная патология.- 2008.- N 2. – С. 50 – 56. 2. Георгиу Х., Заблоцкий В.Т. Методические рекомендации по ИФА диагностике пироплазмоза (бабезиоза) собак / Рос. акад. с.-х. наук, Отд-ние ветеринар. медицины, ГНУ Всерос. науч.-исслед. ин-т эксперим. ветеринарии им. Я. Р. Коваленко/Москва: [ВИЭВ].- 2008. - 7с. 3. Гламаздин И.Г., Кулешева С.Б., Федорченко О.А., Никулина В.А. Пироплазмоз собак: диагностика, лечение, профилактика. Вестник ветеринарной медицины. – С. 14-15. 4. Любин Н. А., Конова Л.Б. Методические рекомендации к определению и выведению гемограммы у сельскохозяйственных и лабораторных животных при

патологиях. Для студентов и аспирантов факультетов ветеринарной медицины и технологического. Ульяновск, ГСХА, 2005.

**Clinical sings and changes of erythrocyte morphology at spontaneous Babesia canis infection of dogs.** Shabuldo A.I., Panova O.A., Glamazdin I.G. Moscow State University of Food Production, All-Russian K.I. Skryabin Scientific Research Institute of Fundamental and Applied Parasitology of Animals and Plants, Russian Academy of Personnel Maintenance of the Agroindustrial Complex.

**Summary.** One recorded the following clinical signs of B. canis infection in dogs: elevation of temperature, fever in 100% of cases, hemoglobinuria in 70% of cases, increase of pulse in 60% of cases, tachycardia in 50% of cases, anorexia in 40% of cases, respiratory disturbances in 20% of cases, nerve disorders in 20% of cases and finally anuria in 10% of cases. The morphology erythrocyte changes are manifested in variation of their size, shape, intensity and mode of staining and presence of pathological inclusions in them.